SDD 138 Sujet n°2

Spécialité : Ophtalmologie

Date : 18 /01 /24
Auteur : Yagoub Sami (DES d'ophtalmologie - ECN 2023)
Relecteur(s) : Sébastien VILLARD (DES de médecine interne - ECN 2023), Mansour ARSALANE (DES Ophtalmologie Paris) , Alexandre BOURDIN (DES Ophtalmologie Paris)

Domaine d'apprentissage principal	Iconographie
Domaine d'apprentissage secondaire	Stratégie diagnostique
Item(s) en lien avec la station	Item 82 – Altération aiguë de la vision Item 195 – Artérite à cellules géantes Item 340 – Accidents vasculaires cérébraux
Situation(s) de départ en lien avec la station	SDD 138 – Anomalie de la vision
Matériel nécessaire à la station	Deux chaises, une table, quatre photographies
Contexte de la station	Patiente de 75 ans consultant aux urgences ophtalmologiques pour baisse d'acuité visuelle depuis 2 jours

ECOS TACFA
INSTRUCTIONS POUR LE/LA CANDIDAT.E

Contexte :
Vous êtes un jeune interne d'ophtalmologie

Vous recevez Mme G, âgée de 75 ans aux urgences ophtalmologiques. Elle présente une baisse d'acuité visuelle brutale de l'œil droit depuis 2 jours.

Elle a pour antécédents personnels une hypertension artérielle traitée par Ramipril. Elle ne rapporte pas d'antécédent familial.

La patiente a été vue par un orthoptiste du service. Il a mesuré son acuité visuelle à « Voit bouger la main » de l'œil droit. Il vous transmet les photographies des examens qu'il a réalisés.

A l'interrogatoire, la patiente ne vous rapporte pas d'autre signe fonctionnel, notamment pas de céphalées.

Consignes :
Vous devez en 8 minutes

- Examiner et décrire l'œil sur les 3 iconographies
- Annoncer brièvement le diagnostic clinique
- Donner deux examens complémentaires essentiels à réaliser et expliquer leur but

Vous ne devez pas :

- Interroger le patient
- Décider du traitement ou de l'orientation du patient pour la suite

Attention : Vous avez 8 minutes. Au signal sonore, passez à la station suivante.

TACFA – Tutorat associatif pour des conférences en formation approfondie en sciences médicales
Toute reproduction même partielle, toute vente sans l'accord du TACFA sont interdites.
Sous la supervision de Clément FILLIOL (VP ECOS, DES radiologie Lyon), Lucie-Lou VIAL (VP ECOS, DES d'Anesthésie-réanimation à Toulouse), Sébastien VILLARD (VP ECOS, DES de médecine interne Paris), Alexandre DEGACHI (président, ancien DES médecine interne Paris)

ECOS TACFA
GRILLE D'EVALUATION

Consigne(s) à l'évaluateur :

Aptitudes cliniques			
1.	Reconnaître un œil blanc	1pt	☐
2.	Reconnaître une mydriase droite aréflectique	1pt	☐
3.	*Reconnaître une rétine pâle* (ou œdème blanc ischémique)	1pt	☐
4.	Reconnaître une macula rouge cerise	1pt	☐
5.	Reconnaître un rétrécissement du calibre artériel	1pt	☐
6.	Poser le diagnostic clinique d'occlusion de l'artère centrale de la rétine	1pt	☐
7.	Poser le diagnostic d'accident vasculaire cérébral	1pt	☐
8.	Evoquer une maladie de Horton	1pt	☐
9.	Prescrire une imagerie cérébrale et des troncs supra-aortiques (IRM ou Scanner)	1pt	☐
10.	Prescrire un dosage de la CRP	1pt	☐
11.	Expliquer l'intérêt de l'imagerie cérébrale (recherche d'accident vasculaire cérébral)	1pt	☐
12.	Expliquer l'intérêt du dosage de la CRP (rechercher une artérite à cellules géantes)	1pt	☐
Communications et attitudes (ICI)			

TACFA – Tutorat associatif pour des conférences en formation approfondie en sciences médicales
Toute reproduction même partielle, toute vente sans l'accord du TACFA sont interdites.
Sous la supervision de Clément FILLIOL (VP ECOS, DES radiologie Lyon), Lucie-Lou VIAL (VP ECOS, DES d'Anesthésie-réanimation à Toulouse), Sébastien VILLARD (VP ECOS, DES de médecine interne Paris), Alexandre DEGACHI (président, ancien DES médecine interne Paris)

3. APTITUDE À FOURNIR LES RENSEIGNEMENTS AU PATIENT / AUX AIDANTS

Performance Insuffisante 0 point	Performance Limite 0,25 point	Performance Satisfaisante 0,5 point	Performance Très Satisfaisante 0,75 point	Performance Remarquable 1 point
Renseigne le patient / aidant de manière inadaptée (ex. informations inexactes) ou ne fait aucun effort pour renseigner le patient/aidant	Donne des renseignements de façon incomplète ou s'attarde à des renseignements éloignés du problème	Donne des renseignements de façon adaptée. Veille quelque peu à ce que le patient /aidant comprenne	Donne des renseignements de façon adaptée. Veille à ce que le patient / aidant comprenne	Renseigne avec justesse et illustre s explications pour qu'elles soient bien comprises

5. COMMUNICATION NON VERBALE

Performance Insuffisante 0 point	Performance Limite 0,25 point	Performance Satisfaisante 0,5 point	Performance Très Satisfaisante 0,75 point	Performance Remarquable 1 point
Se comporte de manière inappropriée (p. ex. ne regarde pas son interlocuteur, se comporte de manière offensante ou agressante) ou porte des jugements	Tente d'établir un contact visuel. Présente les difficultés à établir la conversation (p.ex. priorise l'accomplissement de la tâche clinique) et cela peut induire la frustration du patient/pair	Regarde le patient/ pair la majeure partie du temps Établit la conversation	Regarde le patient/ pair la majeure partie du temps Est attentif aux indices du patient/pair et réagit de manière appropriée par son comportement/gestes.	Montre une bonne maîtrise de ses comportements et cherche à les adapt afin de favoriser la conversation /établir une relation.

8. APTITUDE À FAIRE LA SYNTHÈSE DES DONNÉES

Performance Insuffisante 0 point	Performance Limite 0,25 point	Performance Satisfaisante 0,5 point	Performance Très Satisfaisante 0,75 point	Performance Remarquable 1 point
N'arrive pas à faire ressortir les éléments nécessaires pour clarifier le problème	Fait ressortir les éléments nécessaires pour clarifier le problème quelquefois sans les justifier	Fait ressortir les éléments nécessaires pour clarifier le problème et justifie son raisonnement	Fait ressortir les éléments positifs et négatifs pour clarifier le problème et justifie son raisonnement	Agit avec assurance et sans erreur

TACFA – Tutorat associatif pour des conférences en formation approfondie en sciences médicales
Toute reproduction même partielle, toute vente sans l'accord du TACFA sont interdites.
Sous la supervision de Clément FILLIOL (VP ECOS, DES radiologie Lyon), Lucie-Lou VIAL (VP ECOS, DES d'Anesthésie-réanimation à Toulouse), Sébastien VILLARD (VP ECOS, DES de médecine interne Paris), Alexandre DEGACHI (président, ancien DES médecine interne Paris)

TOTAL	15 points

Éléments de rétroaction :

Cet ECOS vous place dans la peau d'un interne d'ophtalmologie qui dispose des principaux éléments qui lui sont nécessaires pour raisonner face à une baisse de vision aiguë.
Il faut reconnaître le tableau d'une baisse de vision brutale, sur un œil blanc, avec fond d'œil accessible et anormal. Les principaux diagnostics à évoquer d'après le LISA sont l'OACR, l'OVCR, le décollement de rétine et la complication de la DMLA. Dans ce cas précis, le caractère profond et brutal de la baisse, la présence d'une pâleur rétinienne avec une macula rouge cerise, ainsi que l'existence d'une mydriase dite sensorielle font pencher pour l'OACR.
Il faut alors reconnaître l'OACR comme un accident vasculaire cérébral et proposer une imagerie cérébrale, de préférence une IRM, ainsi qu'une imagerie des troncs supra-aortiques.
Par ailleurs, l'artérite à cellules géantes (maladie de Horton) est à évoquer de par le risque de bilatéralisation et le traitement rapide disponible. Il est donc impératif de doser un paramètre inflammatoire, la CRP.

ECOS TACFA

SCÉNARIO PATIENT SIMULÉ

Consignes génériques pour le patient :

- Ce que tu peux dire spontanément ou sous condition est clairement indiqué
- Si le candidat pose une question dont la réponse ne se trouve pas dans le scénario, n'improvise pas et réponds « je ne sais pas » ou « c'est normal ».

Rappel du scénario du candidat :

Vous êtes jeune interne d'ophtalmologie

Vous recevez Mme G, âgée de 75 ans aux urgences ophtalmologiques. Elle présente une baisse d'acuité visuelle brutale de l'œil droit depuis 2 jours.

Elle a pour antécédents personnels une hypertension artérielle traitée par Ramipril. Elle ne rapporte pas d'antécédents familiaux.

La patiente a été vue par un orthoptiste du service. Il a mesuré son acuité visuelle à « Voit bouger la main » de l'œil droit. Il vous transmet les photographies des examens qu'il a réalisé.

A l'interrogatoire, la patiente ne vous rapporte pas d'autre signe fonctionnel, notamment pas de céphalées.

TACFA – Tutorat associatif pour des conférences en formation approfondie en sciences médicales
Toute reproduction même partielle, toute vente sans l'accord du TACFA sont interdites.
Sous la supervision de Clément FILLIOL (VP ECOS, DES radiologie Lyon), Lucie-Lou VIAL (VP ECOS, DES d'Anesthésie-réanimation à Toulouse), Sébastien VILLARD (VP ECOS, DES de médecine interne Paris), Alexandre DEGACHI (président, ancien DES médecine interne Paris)

<u>Consignes</u> :
Vous devez en 8 minutes
- Examiner l'œil sur les 3 iconographies
- Annoncer brièvement le diagnostic clinique
- Donner deux examens complémentaires essentiels à réaliser et leur but

Vous ne devez pas :
- Interroger le patient
- Décider du traitement ou de l'orientation du patient pour la suite

Plan de la station ECOS :

Le patient simulé se trouve en face du candidat, chacun assis sur une chaise, séparée d'une table.

Sur la table se trouve 3 photographies :
- Une du segment antérieur des deux yeux
- Un schéma de la recherche du réflexe photomoteur chez la patiente
- Une du fond d'œil des deux yeux

<u>Phrase de démarrage du patient simulé (par <3) :</u>

J'ai perdu la vue de mon œil droit il faut que vous m'aidiez !

Identité du patient :

Femme
GARNAIS Françoise
75 ans
1m65
83 kilos

Mode de vie :

Retraitée de la fonction publique
Tabagisme à un demi paquet par jour depuis 30 ans
Pas de consommation d'alcool

TACFA – Tutorat associatif pour des conférences en formation approfondie en sciences médicales
Toute reproduction même partielle, toute vente sans l'accord du TACFA sont interdites.
Sous la supervision de Clément FILLIOL (VP ECOS, DES radiologie Lyon), Lucie-Lou VIAL (VP ECOS, DES d'Anesthésie-réanimation à Toulouse), Sébastien VILLARD (VP ECOS, DES de médecine interne Paris), Alexandre DEGACHI (président, ancien DES médecine interne Paris)

Comportement global :

Patiente inquiète mais attentive
Veut comprendre ce qu'il lui arrive

Antécédents personnels :

Hypertension artérielle

Antécédents familiaux :

Aucun antécédent notable

Médicaments :

Ramipril

Symptômes positifs :

Si l'étudiant demande comment la baisse de vision est arrivée □ « *D'un seul coup, j'étais devant la télé et je me suis aperçue que l'œil droit voyait tout noir* »
Si l'étudiant demande si la baisse et profonde □ « J'y vois plus rien du tout docteur »
Si l'étudiant demande si l'œil est douloureux □ « Non pas du tout »
Si l'étudiant demande quand a débuté l'épisode □ « C'était il y a deux jours dans l'après-midi »
Si l'étudiant demande si la tension artérielle est bien contrôlée □ « Souvent autour de 13 / 6 quand je vais chez mon médecin »
Si l'étudiant demande si vous avez mal à la tête □ « Non, je me sens en pleine forme !!»

Pour tout autre symptôme demandé ou question posée : répondre par la négative

TACFA – Tutorat associatif pour des conférences en formation approfondie en sciences médicales
Toute reproduction même partielle, toute vente sans l'accord du TACFA sont interdites.
Sous la supervision de Clément FILLIOL (VP ECOS, DES radiologie Lyon), Lucie-Lou VIAL (VP ECOS, DES d'Anesthésie-réanimation à Toulouse), Sébastien VILLARD (VP ECOS, DES de médecine interne Paris), Alexandre DEGACHI (président, ancien DES médecine interne Paris)

Constantes :

Si l'étudiant vous demande "les constantes", votre fréquence cardiaque (=pouls), tension artérielle, saturation en oxygène, température et fréquence respiratoire. → *Tout est normal.*

Donnée complémentaire :

Sur la table sont déposées trois photographies.
Aucun examen clinique n'est à réaliser en dehors du commentaire des photographies.

Questions de relance :

A 5 minutes si l'étudiant n'a pas posé de diagnostic « Alors docteur vous pouvez me dire ce qui m'arrive ? Ça commence à m'inquiéter »

TACFA – Tutorat associatif pour des conférences en formation approfondie en sciences médicales
Toute reproduction même partielle, toute vente sans l'accord du TACFA sont interdites.
Sous la supervision de Clément FILLIOL (VP ECOS, DES radiologie Lyon), Lucie-Lou VIAL (VP ECOS, DES d'Anesthésie-réanimation à Toulouse), Sébastien VILLARD (VP ECOS, DES de médecine interne Paris), Alexandre DEGACHI (président, ancien DES médecine interne Paris)

ECOS TACFA
FEUILLET ORGANISATEUR

Plan de la station ECOS :

Le patient est face à l'étudiant·e, un bureau séparant les deux personnes.
Les annexes sont remises à l'étudiant au début de la station

Matériel nécessaire à la station :

- Tablette pour l'examinateur
- Feuille de brouillon pour candidat
- Stylo pour candidat
- Feuille de brouillon pour évaluateur
- Stylo pour évaluateur

Documents présents dans la station :

- Feuilles d'évaluation de papier de secours
- Annexe 1
- Annexe 2
- Annexe 3

TACFA – Tutorat associatif pour des conférences en formation approfondie en sciences médicales
Toute reproduction même partielle, toute vente sans l'accord du TACFA sont interdites.
Sous la supervision de Clément FILLIOL (VP ECOS, DES radiologie Lyon), Lucie-Lou VIAL (VP ECOS, DES d'Anesthésie-réanimation à Toulouse), Sébastien VILLARD (VP ECOS, DES de médecine interne Paris), Alexandre DEGACHI (président, ancien DES médecine interne Paris)

Annexe 1

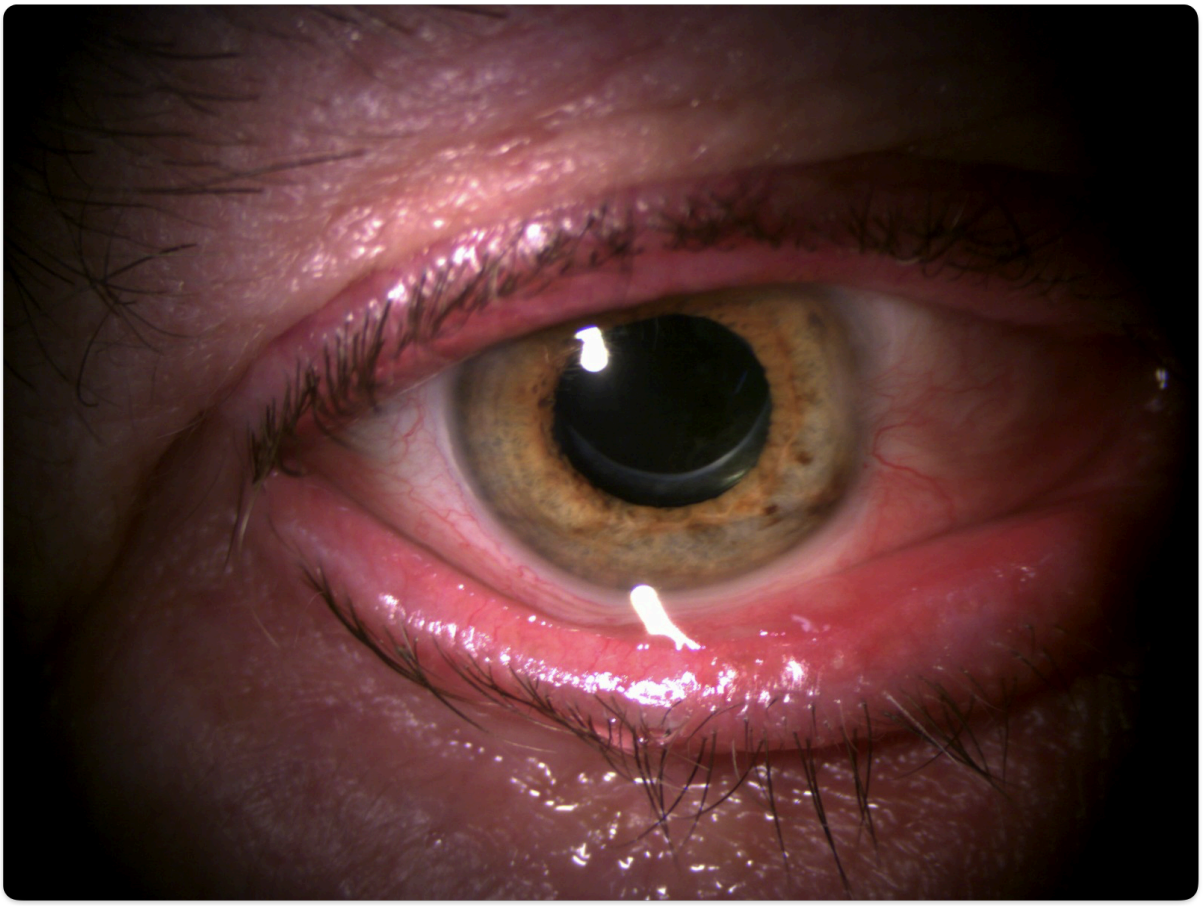

Annexe 2

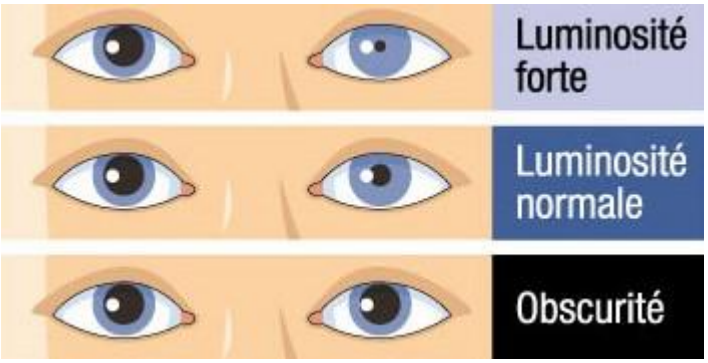

TACFA – Tutorat associatif pour des conférences en formation approfondie en sciences médicales
Toute reproduction même partielle, toute vente sans l'accord du TACFA sont interdites.
Sous la supervision de Clément FILLIOL (VP ECOS, DES radiologie Lyon), Lucie-Lou VIAL (VP ECOS, DES d'Anesthésie-réanimation à Toulouse), Sébastien VILLARD (VP ECOS, DES de médecine interne Paris), Alexandre DEGACHI (président, ancien DES médecine interne Paris)

Annexe 3

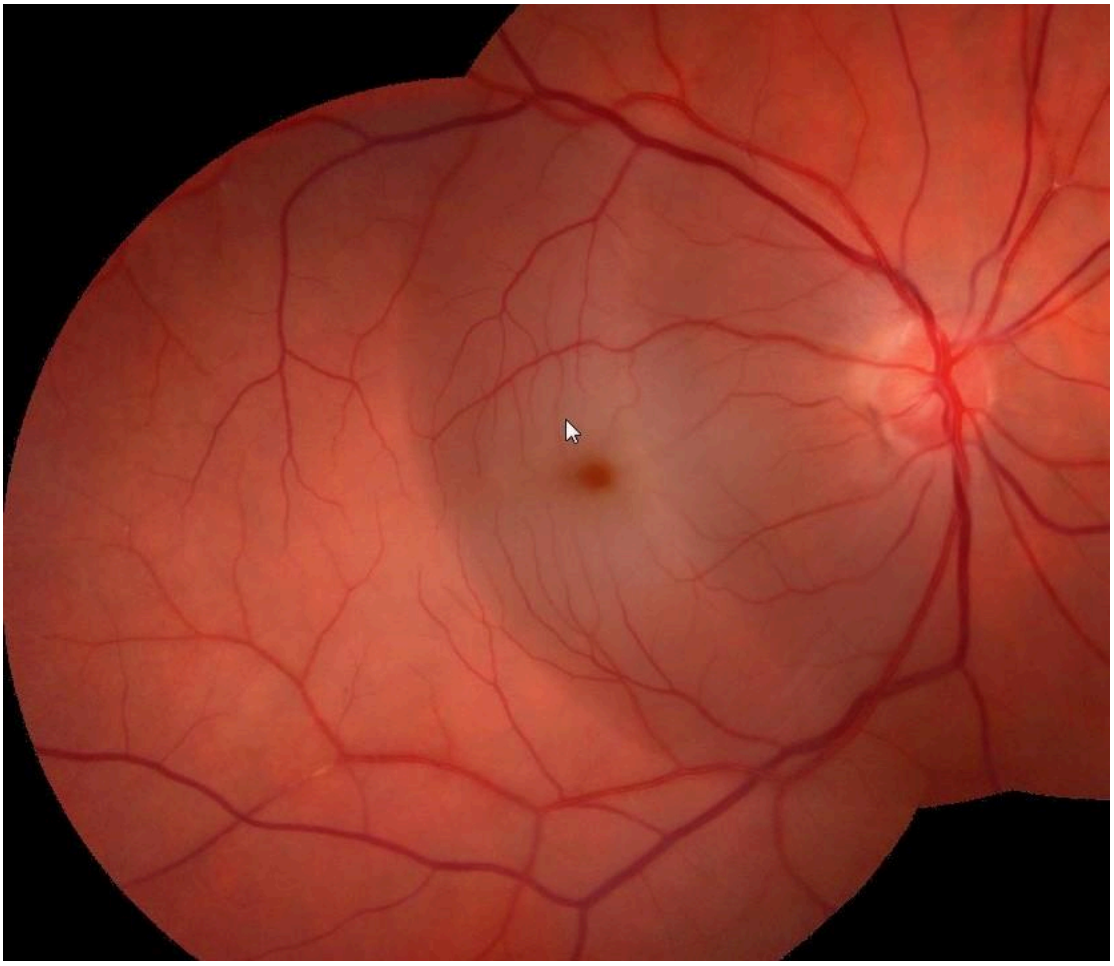

TACFA – Tutorat associatif pour des conférences en formation approfondie en sciences médicales
Toute reproduction même partielle, toute vente sans l'accord du TACFA sont interdites.
Sous la supervision de Clément FILLIOL (VP ECOS, DES radiologie Lyon), Lucie-Lou VIAL (VP ECOS, DES d'Anesthésie-réanimation à Toulouse), Sébastien VILLARD (VP ECOS, DES de médecine interne Paris), Alexandre DEGACHI (président, ancien DES médecine interne Paris)